Lane Medical Library

Ueber die

# Exarticulation des Oberschenkels.

## Inaugural-Dissertation

der

**medicinischen Facultät zu Jena**

zur

Erlangung der Doctorwürde

in der

**Medicin und Chirurgie**

vorgelegt und nebst den beigefügten Thesen am

8. September 1866 öffentlich vertheidigt,

von

**W. STEMMERMAN**

**aus St. Louis.**

Jena, 1866.

Druck von J. Hermsdorf.

Seinem hochverehrten Lehrer

Herrn

**Geh. Hofr. Prof. Dr. F. Ried,**

in tiefster Dankbarkeit

gewidmet

vom Verfasser.

Digitized by the Internet Archive
in 2026

https://archive.org/details/ueberdieexarticu0000wste

Es giebt wenige Operationen am menschlichen Körper, welche für den Organismus von so grosser Bedeutung sein dürften, als die totale Entfernung einer ganzen untern Extremität. Der Umstand, dass der Körper dadurch um den fünften Theil seiner ganzen Masse beraubt wird, dass damit nothwendig ein relativ bedeutender Blutverlust verbunden sein muss, die Menge der dabei verletzten Theile, sind jedenfalls Momente genug, um die Operation schon von Vorne herein als eine höchst eingreifende erscheinen zu lassen. So ist es kein Wunder, dass diese Operation am Lebenden ausgeführt nur sehr spät sich bei den Chirurgen Eingang zu verschaffen vermochte und es darf uns nicht auffallen, wenn auch heut zu Tage noch so Manche dieselbe kaum in den verzweifeltsten Fällen, oder erst im Augenblick der dringendsten Noth in Anwendung zu bringen wagen. Sicher ist es grade dem letzterwähnten Umstande zuzuschreiben, wenn wir in den Statistiken der Hüftgelenkexarticulationen einer so grossen Anzahl ungünstiger Ausgänge begegnen und

liegt hierin eben wieder die Veranlassung für so viele Chirurgen, die Operation mit ungünstigen Augen zu betrachten und dieselbe wenn irgend möglich zu umgehen.

Gegenüber dieser im Allgemeinen ziemlich ungünstigen Anschauung über die Exarticulation des Oberschenkels und der dadurch bedingten verhältnissmässig seltenen Ausführung der Operation muss ein jeder Fall von Vornahme der letzteren für uns von Bedeutung sein, und es muss diese Bedeutung sich erhöhn und unser Interesse doppelt angeregt werden, wenn wir einen solchen Fall von glücklichem Ausgang begleitet sehen.

Ich glaubte deswegen kein würdigeres Thema zum Zwecke meiner Dissertation wählen zu können, als die Bearbeitung einer von meinem hochverehrten Lehrer, Herrn Geh. Hofrath Prof. Dr. Ried zu Jena, am 16. April d. J. vorgenommenen und von glücklichem Erfolg begleiteten Exarticulation des Oberschenkels.

Gleichzeitig ergreife ich die Gelegenheit, Herrn Prof. Dr. Ried, für die Freundlichkeit mit der er mich bei Ausfertigung dieser Abhandlung unterstützt hat, meinen tiefgefühltesten Dank auszusprechen.

## Geschichte der Exarticulation des Oberschenkels.

Zwei Schüler Morand's, ein Däne Wohler und ein Schweizer Puthod, machten zu Paris im Jahre 1738, in Gegenwart von Ledran und Guérin, Experimente über die Auslösung des Oberschenkels aus dem Hüftgelenk an Leichen und an Thieren. Ein aus diesen Versuchen hervorgegangenes Mémoire über die Indicationen und das Operationsverfahren der Exarticulation des Oberschenkels übergaben sie der Academie, wo von da ab diese Operation mehrfach Veranlassung zu Discussionen gab.

Im Jahre 1743 konnte Ravaton in einem gegebenen Falle die Ausführung der Exarticulation des Oberschenkels jedoch noch nicht durchsetzen, weil die Mehrzahl der gleichzeitig consultirten Chirurgen gegen die Operation stimmten.

Lalouette empfahl im Jahre 1748 ein anderweitiges Operationsverfahren, unter Anwendung eines ebenfalls von ihm erfundenen Compressoriums für die Art. femoralis.

Die französische Akademie stellte im Jahre 1754 auf Veranlassung Morand's eine Preisaufgabe über die Ausführbarkeit dieser Operation, sowie über die Indi-

cationen und die beste Methode derselben. Die eingegangenen Abhandlungen erschienen der Academie ungenügend und 1759 wurde die Aufgabe daher wiederholt. Unter den 34 Bewerbern erhielt Barbet den Preis. Er konnte als Beweis für die Ausführbarkeit der Operation einen Fall von Lacroix anführen, welcher bei einem 14jährigen Knaben, wegen Gangrän, das theilweise schon entblösste Hüftgelenk völlig getrennt hatte.

Im siebenten Decennium des vorigen Jahrhunderts wurde die Operation zuerst von Thompson in London, dann von Kerr in Northampton an Lebenden ausgeführt.

Ich halte es dem Umfange und Zwecke der vorliegenden Abhandlung nach nicht geeignet sämmtliche bekannt gewordene Fälle der Exarticulation im Hüftgelenk aufzuführen. Ich verweise auf die von G. B. Günther, Prof. der Chirurgie zu Leipzig, in seiner „Lehre von den blutigen Operationen“ gegebene und bis in die neueste Zeit reichende Zusammenstellung derselben.

Es ist noch hinzuzufügen, dass nach Gurlt (in Arch. f. kl. Chir. Bd. III. S. 562) in 10 in den letzten 8 Jahren in London ausgeführten Exarticulationen (von Hancock 3, von C. Guthrie, Adams, Erichsen, Tatam, Curling, Stanley, Lane je 1 Mal) 3 mit Genesung endeten; dass Beck (Arch. f. klin. Chir. Bd. V. S. 224)

die Operation 2 Mal, davon 1 Mal mit glücklichem Erfolge ausgeführt hat; dass die Operation nach C. Heine im letzten schleswig-holstein'schen Kriege nur 2 Mal und zwar von B. Langenbeck, (beide mit tödtl. Ausgange) vorgenommen wurde. In dem letzten nordamerikanischen Kriege wurde die Operation 21 Mal, (3 Mal mit glücklichem Erfolg), ausgeführt.

---

## Indicationen.

Die Indicationen der Exarticulation des Oberschenkels lassen sich im Allgemeinen in der Art bestimmen, dass

einerseits diese Operation stattzufinden hat, wenn die Amputation des Oberschenkels hoch oben nicht mehr zulässig ist, z. B. bei Knochenerkrankungen des Oberschenkelknochens, oder bei traumatischen Zerstörungen desselben, die sich bis in die Trochanteren und selbst darüber hinaus erstrecken;

anderseits, wenn die Resection des Hüftgelenks nicht mehr ausführbar ist, weil sich die organische Erkrankung oder mechanische Zerstörung des Gelenkendes des Oberschenkels zu weit nach abwärts erstreckt; so dass von der Resection ein functionsfähiges Glied nicht mehr zu erwarten stände.

Die Bestimmung, ob in dem gegebenen Falle, die eine oder die andere Operation ausgeführt werden kann oder muss, ist oft geradezu, vor dem Einschnitt bis

auf den Knochen oder vor der Eröffnung der Articulation, unmöglich, man wird daher in allen zweifelhaften Fällen wohl thun, solche Operationsverfahren zu wählen, welche in der ersten Categorie, die Wahl zwischen hoher Amputation und Exarticulation, in der zweiten Categorie, die Wahl zwischen Resection des Hüftgelenks und Exarticulation des Schenkels zulassen.

---

## Operationsmethoden.

Die hauptsächlichsten Operationsmethoden, auf deren nähere Auseinandersetzung wir nicht eingehen können, lassen sich in folgender Weise classificiren:

I. Der Zirkelschnitt. Es giebt mehrere Methoden desselben, als die Methode des zweizeitigen Cirkelschnitts von Abernethy, sowie von Vetch; auch der Trichterschnitt v. Gräfe's gehört hierher.

II. Der Ovalschnitt. Hierher rechnen wir die Methoden von Ravaton und Jaeger; die sogenannte Exstirpationsmethode Langenbecks in Göttingen, die Ovalairmethode von Scoutetten und Cornuau; Rieds Modification des Ovalschnitts, dessen Beschreibung sich unten in der beigegebenen Operationsgeschichte findet.

III. Der Lappenschnitt. Er zerfällt in die Methoden,

A. Mit einem Lappen, und zwar:

a. einem hinteren Lappen, nach Wohler und Puthod, Ledran, etc.

b. einem vorderen Lappen, nach Plantade, Manec Baudens.

c. einem inneren Lappen, nach Lalouette.

d. einem äusseren Lappen.

B. Mit zwei Lappen,

a. einem vorderen und hinteren, nach Bell, Sanson, Béclard.

b. einem inneren und äusseren, nach von Walther, Lisfranc, Larrey.

Unter den aufgezählten Operationsverfahren befinden sich einige, welche a priori oder in Folge von Untersuchungen am Cadaver oder in Folge gemachter Erfahrungen sofort ausgeschieden werden können. Es gehören hierher der Cirkelschnitt, die Bildung eines hinteren Lappens, die eines äusseren Lappens, sowie die Bildung eines inneren und äusseren Lappens.

Als Operation von praktischem Werthe bleiben somit nur übrig der Ovalschnitt, die Bildung eines vorderen oder inneren Lappens, sowie die Bildung eines vorderen und hinteren Lappens,

Es dürfte die Wahl unter den zuletzt aufgeführten Operationen vorzugsweise abhängen von der Vorliebe des Operateurs und der Einübung auf die eine oder andere der genannten Operationsmethoden sowie von dem Zustand der noch zur Verfügung stehenden Weichtheile.

Prof. Ried übt bei der Enucleation im Hüftgelenk in den Operationsübungen vorzugsweise eine Modification der Ovalärmethode, die auch in dem später zu beschreibenden Falle in Anwendung gekommen ist, weil sich bei dieser Methode besser als bei jeder anderen die Masse der zu erhaltenden Weichtheile, unter den verschiedensten Volumenverhältnissen des Gliedes, mit einer gewissen Sicherheit bestimmen lässt, selbst für einen Anfänger.

Ein Gleiches lässt sich von der Operation mit zwei Lappen, dieselben mögen nun durch Einschneiden oder Einstechen gebildet werden, nicht sagen. Es soll aber nicht geleugnet werden, dass eine gut ausgeführte doppelte Lappenoperation, einen ebenso schönen Stumpf liefern kann.

---

## Erfolg der Operation.

Die schon erwähnte Zusammenstellung der bisher ausgeführten Hüftsgelenkexarticulationen ergiebt eine Gesammtsumme von 129 Fällen, wovon 41 gerettet und 82 gestorben sind, während in 6 Fällen über den Ausgang Näheres nicht bekannt ist. Zählen wir hinzu die 10 Fälle englischer Chirurgen, sowie die zwei Fälle von Beck und die beiden des letzten schleswig-holstein'schen Krieges, die beide tödtlich endeten, sowie die 21 Fälle des letzten nordamerikanischen Krieges.

wovon nur 3 gerettet wurden, und endlich den Fall dieser Arbeit, so ergiebt sich eine Gesammtzahl von 166 mit einem Verhältniss von 49 Geretteten auf 111 unglückliche Ausgänge derselben.

Sondert man die obigen Fälle von Exarticulationen aus dem Hüftgelenk, soweit deren Veranlassungen bekannt sind, in zwei Categorien, traumatische Veranlassungen, am häufigsten Schusswunden, und organische Erkrankungen, so gestaltet sich das Mortalitätsverhältniss bei 75 durch Traumen veranlassten Exarticulationen, wie 17 zu 58 oder 77, 3%, 42 durch organische Erkrankungen veranlassten Operationen mit 24 zu 18 oder 43 %.

---

## Kranken- und Operationsgeschichte.

Wilhelm Trautmann, 46 Jahr alt, Drechsler aus Rudersdorf, wurde am 11. April 1866 in der chirurgischen Abtheilung der Grossherzogl. S. Heilanstalt zu Jena aufgenommen.

Derselbe giebt auf Befragen an, früher im Wesentlichen stets gesund gewesen zu sein, nur litt er öfter an Bronchialcatarrhen und besteht wahrscheinlich in Folge davon seit vorigem Herbste ein Emphysem leichteren Grades.

Ueber sein jetziges Leiden machte der Kranke folgende Angaben: Schon seit ungefähr vier Jahren soll

in der linken unteren Extremität öfters Taubsein und Schwächegefühl aufgetreten sein, jedoch in so geringem Grade, dass es zu dieser Zeit seine Achtsamkeit nicht weiter erregte. Dagegen bemerkte Patient im April vorigen Jahres, als er gerade mit schwerer Arbeit (Mistaufladen) beschäftigt war, einen plötzlich auftretenden Schmerz im linken Oberschenkel, verbunden mit starker Spannung und dem plötzlichen Gefühle von Kraftlosigkeit und entdeckte beim Tasten nach der schmerzhaften Stelle, ungefähr in der Mitte dieses Oberschenkels, eine pralle Anschwellung von der Grösse eines Gänseeies. Es soll diese Anschwellung in der nächsten Zeit ziemlich von gleicher Grösse geblieben sein, sie verursachte dem Kranken fast gar keine Schmerzen, der nur durch das Gefühl von Druck belästigt wurde, und nur dann und wann über fixe Schmerzhaftigkeit an der äusseren Seite des Gliedes zu klagen hatte. Auf diese Weise konnte er ziemlich unbehindert bis Weihnachten seinen Geschäften nachgehen. Zu dieser Zeit beobachtete Patient ein rascheres Wachsthum seiner Geschwulst, bei völlig unversehrter Hautdecke, mit heftigen Schmerzen und Behinderung der Funktion des Gliedes.

Patient wandte sich, als sein Zustand sich fortwährend verschlimmerte und die Geschwulst immer grössere Dimensionen einnahm, zunächst an Dr Grebner in Rastenberg, der bei scheinbarer Fluctuation derselben zuerst eine Probepunktion unternahm. Aus der Ein-

stichsöffnung entleerte sich „dünnes, dunkles Blut“ und wurde auf dieses Resultat hin die Exstirpation des Tumor vorgenommen. Derselbe soll ungefähr 1 Pfund gewogen haben und von „fungösem Charakter“ gewesen sein. Die Schnittwunde vernarbte innerhalb 10 Tagen und der Kranke konnte seine gewöhnliche Arbeit wieder verrichten. Nach Verlauf von weiteren 14 Tagen öffnete sich der untere Theil der Wunde wieder, entleerte wiederholt dünnes röthliches Blut und bei gleichzeitiger Infiltration der Narbenränder entwickelte sich die Anschwellung von Neuem und zwar so rapid, dass sie zu Anfang März die früher exstirpirte Geschwulst an Volumen bedeutend übertraf. Auf Verlangen des Patienten wurde sie zu dieser Zeit zum zweiten Male ausgeschält. Aber diesmal erfolgte die Vernarbung der Wunde nur theilweise, indem die untere Hälfte derselben offen blieb und in derselben rasch Excrescenzen emporwucherten, wie auch von Neuem Infiltration der Umgegend zu beobachten war.

Eine Veranlassung zur Bildung des Tumor kann Patient nicht angeben und erzählt nur, dass er in seinen jungen Jahren öfters „Abscesse“ an dieser Stelle gehabt habe. Damals sei besagte Stelle häufig dem Drucke angestemmter schwerer Lasten ausgesetzt gewesen, doch sei dies in den letzten 15 Jahren nicht mehr vorgekommen.

## Status praesens.

Den mittlern vordern Theil des linken Oberschenkels nimmt eine Geschwulst ein, deren kleinere Hälfte eine wirkliche, über das Niveau der Haut vorragende Erhebung bildet, während die grössere Hälfte unter den allgemeinen Bedeckungen, in den betreffenden Muskeln liegt und sich, wie es scheint, bis gegen den Knochen, oder dessen Ueberzug, die Knochenhaut erstreckt.

Die äussere Geschwulst ist seitlich noch von der Haut bedeckt, im mittleren Theile bemerkt man die von den früheren Operationen herrührende, noch etwas eingezogene Narbe und befindet sich in derselben, etwas unter ihrer Mitte, eine hühnereigrosse fungöse Excrescenz von blaurothem Aussehen, die dünnen, jauchigen, übelriechenden Eiter secernirt. Die Basis dieser ulcerirenden Excrescenz hängt mit der Geschwulst unter der Haut zusammen.

Diese Hauptmasse der Geschwulst ist von länglichrundlicher Form (etwa 15 Ctm. Länge auf 10—11 Ctm. Breite), ist begrenzt und einigermassen umgreifbar, noch etwas verschiebbar, greift aber, wie schon bemerkt, so tief, dass sie möglicherweise an einer beschränkteren Stelle mit dem Knochen oder wenigstens mit dem Perioste zusammenhängt. Die Consistenz der Geschwulst ist prall, elastisch, die oberflächlicheren Stellen weicher, scheinbare Fluctuation zeigend.

Einige der oberflächlichen Inguinaldrüsen sind etwas stärker, als im Normalzustande entwickelt, doch keineswegs krankhaft intumescirt.

Schmerzen werden gegenwärtig nicht geklagt. Allgemeines Befinden gut, doch wird Abnahme der Kräfte, etwas Abmagerung und Blässe bemerkt.

Die Ausdehnung der Geschwulst sowohl der Fläche als der Tiefe nach, die Neigung derselben zu recidiviren, liess eine abermalige Exstirpation derselben nicht mehr zulässig erscheinen. Bezüglich der Abnahme des Gliedes konnte die Amputation des Oberschenkels hoch oben oder die Exarticulation aus dem Hüftgelenk in Frage kommen. Da bei der ersten Operation nur die Amputation mit Bildung eines hinteren Lappens möglich gewesen wäre, eine Operationsmethode, die jedenfalls unzweckmässig erscheinen dürfte, so entschied man sich für die Exarticulation des Schenkels und wählte eine in den Operationscursen häufig geübte und wegen des guten Resultats zweckmässig befundene Modification des Ovalschnittes.

Operation: Am 16. April 1866, Morgens 9 Uhr.

Der Kranke wurde auf dem Operationstische so gelagert, dass dessen linke Beckenhälfte den unteren Rand des Tisches etwas überragte, wobei der Oberkörper etwas nach der rechten Seite geneigt lag. Der Patient wurde chloroformirt. Zur Operation wurde ein

kurzes, gerad convexes Amputationsmesser, ähnlich dem von dem älteren Langenbeck zu seinen Exstirpationsmethoden benützten Messer, angewendet.

Einen Zoll oberhalb des Trochanter wurde das Messer aufgesetzt und nach hinten und abwärts längs des hinteren Randes des Trochanter herabgeführt. Ein gleicher Schnitt aus demselben Einstichspunkte am vorderen Rande des Trochanter. Ein Schnitt, der an der inneren Seite des Schenkels etwa 2 Querfingerbreit unterhalb des Uebergangs der Innenfläche des Schenkels in das Mittelfleisch begann und quer etwas nach aufwärts über die hintere Seite des Schenkels, ungefähr in der Richtung der Hinterbackenfalte geführt wurde, vereinigte sich mit dem an der hinteren Seite des Trochanter geführten Schnitte, unter stumpfem Winkel. Von demselben Punkte, an der Innenfläche des Schenkels, wurde ein Schnitt quer und etwas nach aufwärts über die vordere Fläche des Schenkels geführt, welcher sich mit dem an der vorderen Seite des Trochanter geführten unter gleichem Winkel vereinigte. Alle die eben beschriebenen Schnitte betreffen nur die Haut und das subcutane Zellgewebe. Sodann wurde an der Grenze der zurückgezogenen Haut zuerst an der hinteren Seite des Schenkels, der etwas in die Höhe gehoben, also gebeugt wurde, ein Schnitt geführt, der an der inneren Seite des Schenkels begann und oberhalb des Trochanter endete und bis an den Rand der Pfanne fortgeführt wurde. Ein gleicher Schnitt

wurde an der vorderen Seite geführt, so dass der Schenkel jetzt nur noch durch das Kapselband und das Labrum cartilagineum der Gelenkpfanne gehalten wurde. Letzteres wurde an mehreren Stellen durch senkrechte Einschnitte auf den Pfannenrand eingeschnitten und zuletzt die noch bestehenden Reste des Kapselbandes und des Lig. teres getrennt.

Die Blutung während der Ausführung der Operation war nicht übermässig; allerdings war die Blutung aus dem unteren Lumen der Vena saphena nach Durchschneidung der Haut der vorderen Seite des Schenkels nicht unbeträchtlich, so dass die Venenwunde comprimirt werden musste. Die Blutung aus der Arteria femoralis und profunda war ganz unbedeutend, da die Compression der Arterie gegen den horizontalen Ast des Schambeins von dem betreffenden Assistenten gut ausgeführt wurde. Die Unterbindung dieser beiden Gefässe wurde erst nach Vollendung der Exarticulation vorgenommen. Ausserdem waren noch drei kleinere arterielle Gefässe, namentlich ein Ast der Ischiadica in unmittelbarer Nähe der Durchschneidungsstelle des Nervus ischiadicus, zu unterbinden. Ausserdem mussten noch ein paar Venen, deren Blutung nicht stand, umstochen werden. Nachdem auf diese Weise die Blutung vollständig gestillt war, wurden die Ränder der Wunde, die sich gegenseitig vollständig deckten, durch acht blutige Nähte, wobei ausser der Haut auch die Muskeln mitgefasst wurden, vereinigt. Die Ligaturen wurden durch den

äusseren Wundwinkel geführt und durch Heftpflaster befestigt, auch zwischen den einzelnen Nähten Heftpflasterstreifen angelegt. Der Stumpf, welcher eine sehr regelmässige, fast halbkugelige Form zeigte, wurde mit Ceratcharpie, einer Lage ungeordneter Charpie und einigen Longetten bedeckt und diese Verbandstücke durch einige über den Stumpf und um das Becken laufende Touren analog der Capaline befestigt.

Der Operirte wurde horizontal, mit etwas erhöhtem Becken gelagert.

Auf den Amputationsstumpf wurden Eisumschläge applicirt.

Patient verspürte nach der Operation grosse Schmerzen in der Wunde und hatte verschiedene Anwandlungen von Ohnmacht. Es trat wiederholtes Brechen auf, der Puls war klein (Frequenz von 104 Schlägen), die Schleimhäute bleich. Kurze Zeit nach der Operation war eine geringe, wie es schien venöse Nachblutung, wahrscheinlich in Folge des Erbrechens, eingetreten. Urin wurde mit dem Katheter abgelassen.

17. April: Nachts wenig Schaf. Der Kranke erbricht sich auf alles Genossene; er giebt an, dass dieses schon ebenso bei den vorigen Operationen gewesen sei. Das Erbrechen weicht keinem der gewöhnlichen Mittel.

18. April: Patient hat mehrmals spontan Urin entleert. Im Rücken und in der linken Abdominalseite empfindet er heftige Schmerzen, ebenso lebhaftes Ste-

chen in der Operationswunde. Der Schlaf ist noch unbedeutend. Trotz erhaltenen Pfeffermünzschnapses, der sich früher immer hilfreich erwiesen haben soll, tritt noch öfters Erbrechen, jedesmal mit venösen Nachblutungen ein, und ist die Magengegend schmerzhaft. Die Extremitäten sind kühl, Funkensehen ist vorhanden, der Kranke hat das Gefühl von Wüstheit im Kopfe.

19. April: Noch immer wenig Schlaf. Das Erbrechen war noch häufig, hat sich aber von heute Morgen an auf den Genuss von schwarzem Kaffe, der in kleinen Quantitäten zugeführt war, gebessert. Ebenso fangen die Magenschmerzen an nachzulassen.

Es wird heute der Verband erneuert, dabei lässt sich etwas Emphysem der Wunde im mittleren oberen Theile nachweisen; es sickert aus der Wunde noch sanguinolente Flüssigkeit. Anstatt des Bindenverbandes wird ein Verband mit einem dreizipfligen Tuche angelegt.

20. April. Die Nacht verläuft ohne Schlaf. Heftige Schmerzen in der Wunde, besonders im äusseren Wundrande. Viel Durst; Funkensehen besteht noch. Das Erbrechen hat aufgehört.

Beim Verbande entleeren sich noch Blutcoagula, doch hat keine Blutung mehr stattgefunden. Es wird heute bereits eine Naht entfernt.

21. April: Es ist eine zweite Naht gefallen. Aus dem mittleren Theile der Wunde entleert sich viel

Eiter mit Luft gemischt; sonst zeigt sich ein grosser Theil der Wunde, namentlich nach innen und aussen, per primam intentionem geheilt.

22. April: Der Kranke klagt über Schlaflosigkeit und Schmerzen im Stumpfe. Nachmittags trat eine heftige Nachblutung ein; Compression der Bauchaorta zur Stillung derselben, war nicht ausführbar, da der Kranke einen etwas starken Leib hat, dagegen stand die Blutung bei Compression der femoralis, daher wurde die Unterbindung dieser Arterie, unmittelbar nach dem Austritt aus der Schenkelpforte, vorgenommen, worauf die Blutung vollkommen zum Stehen kam.

In den nächsten Tagen stellten sich noch öfters Ohnmachtsanwandlungen ein, der Schlaf war immer noch gering, der Stumpf der Sitz grosser Schmerzen. Im Kopfe immer noch das Gefühl von Wüstheit und Leere; häufiges Funkensehen. Dabei war die Eiterung stark, die Wunde vereinigte sich fast gänzlich und wurden die übrigen Nähte sämmtlich entfernt. Ausser kräftiger Kost und dem Genuss von Wein und Bier nahm Patient Liq. ferri sesquichlor.

1. Mai: Das Athmen des Kranken ist zeitweise beschleunigt, in den Sputis lassen sich Blutspuren nachweisen. Eine Ligatur ist heute gefallen.

2. Mai: Der Kranke wird am meisten durch Schweisse belästigt. Das Athmen ist leichter geworden; der Appetit gut. Die Femoralisligatur ist heute gefallen, ebenso mehrere andere in der grossen Wunde. Von nun

an hob sich das Allgemeinbefinden von Tag zu Tage mehr und mehr und machte die Heilung der Wunde dabei solche Fortschritte, dass dieselbe am

22. Mai fast vollständig vernarbt war bis auf einen mittleren Theil, in welchem ein Eiterkanal bis zur Gelenkhöhle führte. Der Kranke machte von diesem Tage an Gehversuche, nach Beendigung des ersten Versuches trat Synkope ein. Gleichzeitig war die Incisionsnarbe bis zur Ligatur, welche noch im äusseren Wundwinkel persistirte, wieder aufgebrochen; die Umgebung hart infiltrirt und sehr schmerzhaft — es schien ein Recidiv aufzutreten. Auf den infiltrirten Stellen wird Ungt. Kali jodat. eingerieben.

29. Mai: Das vermeintliche Recidiv hat sich als eine Lymphdrüsenanschwellung erwiesen, welche langsam aber vollständig beseitigt wurde. Gehversuche werden wiederholt.

20. Juli: Die Wunde war bis auf eine kleine Stelle geschlossen, aus welcher sich täglich eine kleine Quantität aus der Tiefe kommenden Eiters entleerte. Die Kräfte des Kranken nehmen rasch zu, so dass er in letzter Zeit ein viel blühenderes Aussehen hatte, als vor der Operation. Das Gehen wird täglich fortgesetzt.

Am 25. Juli war der Kranke, bis auf die kleine eiternde Stelle, ungefähr im mittleren Theile der Narbe, als vollständig geheilt zu betrachten, und wurde heute auf seinen Wunsch entlassen.

Er erhielt eine vom Bandagisten Reichel in Leipzig gefertigte Stelze. Diese bestand aus einer muldenförmigen, gepolsterten Vertiefung, welche aussen, vorne und hinten noch einen etwa zwei Finger hohen, ebenfalls gepolsterten Rand, zur Aufnahme des Stumpfes besass und mit einem, unten belederten Stocke von der Länge der gesunden Extremität verbunden war. Befestigt wurde dieselbe durch einen festen Beckengurt, welcher mit dem äusseren Rande der Mulde durch ein Charnier articulirte.

Die Fortbewegung auf der Stelze wird, da eine Hebelwirkung vom Stumpfe aus nicht vorhanden ist, nur durch Drehbewegung des Körpers, wodurch die Stelze allemal vorwärts bewegt wird, zu Stande gebracht, was allerdings nur durch längere Zeit fortgesetzte Uebung mit einer gewissen Sicherheit zu erreichen ist.

Der W. Trautmann stellte sich am 27. August 1866 in der Klinik vor. Der Exarticulationsstumpf ist etwas schwächer geworden, wahrscheinlich in Folge von Schwund der Muskeln. Er kann einzelne Muskeln des Stumpfes noch wirken lassen, so namentlich den Gluteus max. an der hinteren Seite, und den Tensor fasciae an der vorderen Seite, wodurch der Stumpf etwas hin und her geschoben wird. Die Drüsenanschwellungen in der Inguinalgegend sind ganz zurück gegangen. Das Aussehen des T. ist blühend und gesund, das Allgemeinbefinden vortrefflich, doch giebt derselbe an, dass er bisweilen

an Blutwallungen (Herzklopfen, Schwindel) leide, die aber gewöhnlich in sehr kurzer Zeit wieder vorübergehen.

In Folge seiner gestrigen Herreise, die zum Theil wenigstens auf holperiger Strasse und Leiterwagen statt fand, hat sich im mittleren Theil der Narbe eine kleine Excoriation gebildet, die heute etwas Eiter lieferte; seit längerer Zeit schon ist diese Stelle, die zuletzt vernarbte, geschlossen.

Der pathologische Befund, welcher durch Herrn Prof. Müller aufgenommen wurde, ergab eine über die Oberfläche der Schenkelhaut der exarticulirten Extremität, hervorragende Geschwulst von der Grösse einer starken Männerfaust. Diese Geschwulst, an der Grenze ungefähr zwischen vorderer und innerer Region des Oberschenkels befindlich, besass eine glatte Oberfläche von braunrother Färbung und war bei auffallend weicher Consistenz in höchstem Grade übelriechend.

Auf dem Durchschnitt zeigen sich die umgeworfenen Ränder röthlich weiss, von weicher markiger Beschaffenheit, die centralen Theile dagegen erscheinen durch zahllose punktförmige bis erbsengrosse Extravasate braunroth gefärbt. Die Geschwulst erstreckt sich mit mehrfachen kurzen Ausläufern in die Intermuskularstrata, ohne jedoch ganz bis auf das Periost des unterliegenden Knochen einzudringen.

Die mikroscopische Untersuchung erwies als con-

stituirendes Element vorwiegend spindelförmige Zellen mit körnigem Inhalt, grossen elliptischen Kernen und 1—2 glänzenden Kernkörperchen. Diese Gebilde sind theils zu festeren theils zu lockeren Bündeln angeordnet, die sich in den verschiedensten Richtungen durchkreuzen. An den lockeren Stellen finden sich neben den spindelförmigen, spärliche kernhaltige Zellen von elliptischer und rundlicher Form. An den Extravasatstellen zeigen sich unregelmässig begrenzte Haufen wohlerhaltener Blutkörperchen zwischen die Gewebselemente eingebettet.

## Diagnose.

Nach den Ergebnissen des pathologischen Befundes war die betreffende Geschwulst unter die Reihe der sarcomatösen Neubildungen zu rechnen und musste dieselbe bei ihrer eigenthümlich anatomischen Struktur als ein Sarcoma fuso-cellulare bezeichnet werden.

## Epicrise.

1. Bezüglich der Wahl der Methode war der vorliegende Fall der Art, dass diejenige Methode, welche im Allgemeinen als die zweckmässigste bezeichnet wird, die Methode mit einem Lappen aus den Weichtheilen der Vorderseite des Schenkels, nicht in Anwendung

kommen konnte, weil die die Operation indicirende Affection an der Vorderseite des Schenkels sich befand und sich so weit nach oben erstreckte, dass ein solcher Lappen, der die Wunde hätte decken können, nicht gebildet werden konnte.

Ganz dasselbe galt von einer Operation mit einem inneren Lappen. Die Operation mit einem hinteren Lappen wäre zwar sehr gut ausführbar gewesen, dieselbe ist aber ungeeignet, da der Lappen hier gegen sein eignes Gewicht mit der Wunde in Berührung gehalten werden muss.

Es blieb somit nur die Wahl, die an und für sich ungeeigneten Cirkelmethoden beiseite gelassen, zwischen den Ovalairmethoden und der Methode mit zwei Lappen, und zwar einem vorderen und hinteren, da die Methode mit einem äusseren und inneren Lappen ganz ungeeignet ist wegen der ungleichen Stärke der beiden Lappen.

Ein wesentlicher Unterschied zwischen den Resultaten der Ovalairmethode und derjenigen, mit einem vorderen und hinteren Lappen besteht in der That nicht, dasselbe ist nahezu gleich. Herr Prof. Ried gab der Ovalairmethode, nach seiner Modification, aus den bereits angeführten Gründen den Vorzug.

2. Bezüglich der Blutstillung ist zu bemerken, dass dieselbe in dem vorliegenden Falle besondere Schwierigkeiten nicht gemacht hat. Die Compression der Arteria femoralis auf den horizontalen Ast des Scham-

beins schützt, wenn man einen zuverlässigen Assistenten damit betrauen kann, vor der Gefahr einer Verblutung während der Operation; nach Umständen kann man die Gefässe während der Trennung der Weichtheile, also vor der eigentlichen Exarticulation, oder nach vollendeter Auslösung des Kopfes aus der Pfanne, unterbinden. Die vorläufige Unterbindung der Art. femor., vor Beginn der eigentlichen Exarticulation, durch Aufsuchung derselben unmittelbar nach ihrem Austritt aus dem Schenkelringe, wird von Herrn Prof. Dr. Ried verworfen, da sie die Operation unnöthiger Weise verlängert; dagegen kann die Vorschrift, diejenige Partie der Weichtheile, welche die grossen Schenkelgefässe enthält, zuletzt zu durchschneiden, rathsam sein; sie lässt sich bei jeder Operationsmethode in Anwendung bringen.

Ein beträchtlicher Blutverlust ist immer durch den Abfluss des venösen Blutes durch die grossen Venen aus der zu entfernenden Extremität bedingt. Ob die zu dem Behufe vorgeschlagene Einwickelung der zu amputirenden Extremität wesentlichen Vortheil bringt, bleibt ferneren Versuchen überlassen.

3. Nachblutungen betreffend. Unser Operirter war zwei Mal in Gefahr durch Nachblutungen zu erliegen. Erst venöser Nachblutung, die in den ersten Tagen bei jedesmaligem Erbrechen erfolgte und äusserste Schwäche und Anämie zur Folge hatte. Alle gewöhnlichen gegen Erbrechen hilfreichen Mittel waren bei unserem Kran-

ken ohne Erfolg, temporäre Hülfe gewährte Schnaps und Kaffe; bis endlich dasselbe erst in grösseren Intervallen wiederkehrte und endlich von selbst stand. Um die Blutung während des Erbrechens zu verhüten, wurde anfänglich manualer Druck, später ein Schenkelbruchband angewendet.

Am 7. Tage nach der Operation, trat, ohne bekannte Veranlassung, (Patient hatte in der Nacht wegen Schmerzen im Stumpfe schlecht geschlafen), eine arterielle Nachblutung ein.

Da die Wunde bereits von der inneren und äusseren Seite her per primam intentionem vereinigt war, so erschien es nicht rathsam, die Wunde wieder zu öffnen, überdiess ergab ein auf die Schenkelarterie angebrachter Druck, dass die Blutung cessirte, aber mit Aufhören der Compression wiederkehrte. Dabei war die Blutung so bedeutend, dass sie nur aus einem Gefässe grösseren Calibers kommen konnte, entweder aus der femoralis oder profunda. Man schritt daher sofort zur Unterbindung der Art. femoralis, unmittelbar unterhalb ihres Austritts aus dem Schenkelkanal, was eine sofortige Sistirung der Blutung zur Folge hatte.

## Beschreibung der Abbildung.

Die beifolgende Abbildung wurde nach am 27. August in dem Atelier von Herrn Bräunlich gefertigten Photographien ausgeführt. Man bemerkt die schöne, rundliche Form des Exarticulationsstumpfes, die im Allgemeinen wenig, nur im mittleren, zuletzt geheilten Theile, etwas stärker eingezogene Narbe der Exarticulationswunde, die gerade von innen nach aussen verläuft; einzelne Nähte haben noch jetzt sichtbare schmale Narben hinterlassen. In der Gegend der Schenkelpforte ist die Narbe, in Folge der Unterbindung der Arteria femoralis sichtbar. Die früher hier befindlichen Drüsenanschwellungen haben sich vollständig wieder verloren.

Die ungleiche Grösse beider Abbildungen ist durch eine Veränderung der gegenseitigen Stellung bei den photographischen Aufnahmen bedingt.

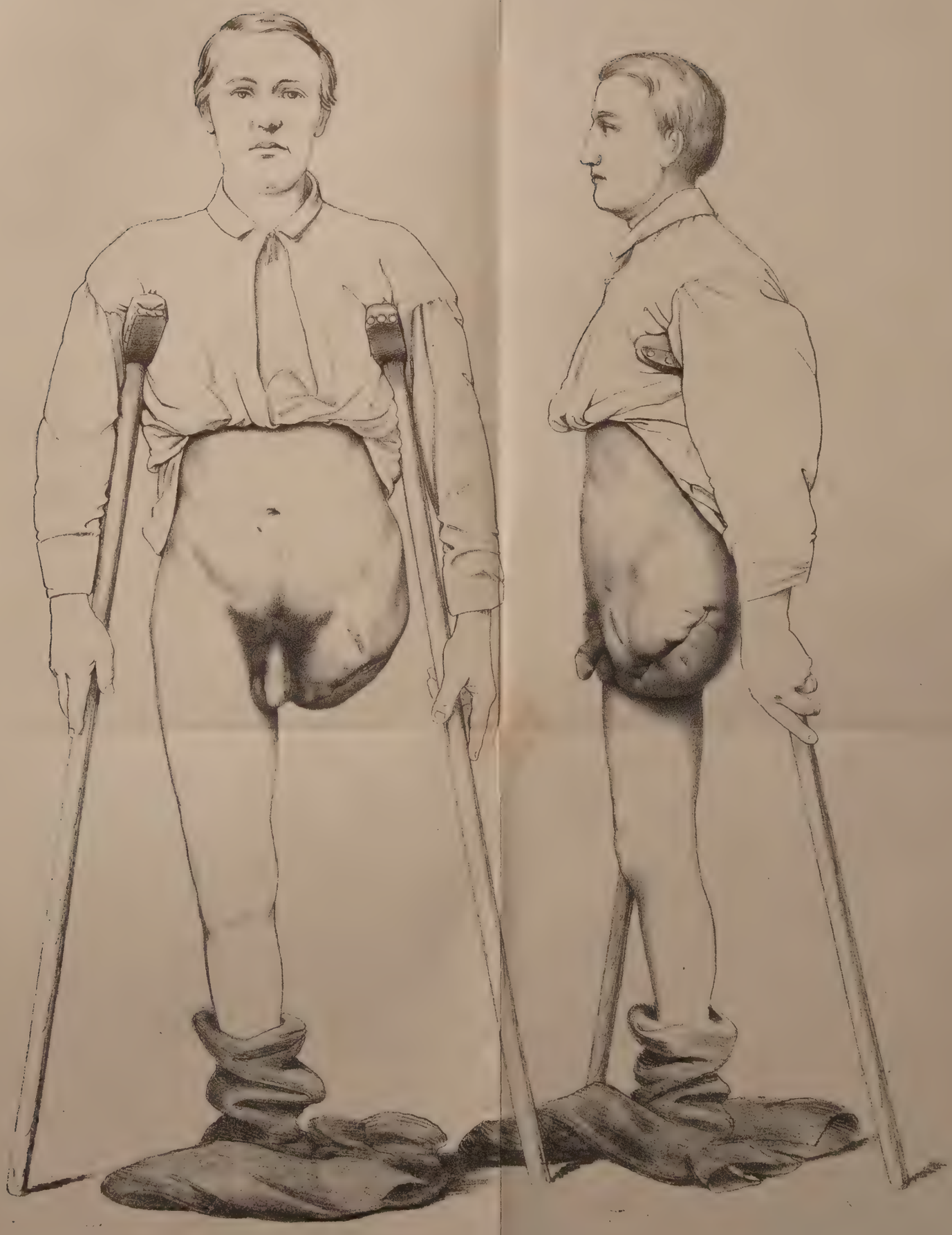

# Thesen,

## welche ich Sonnabend, den 8. September 1866,

öffentlich vertheidigen werde.

I.

Bei der Exarticulation des Oberschenkels ist die Unterbindung der Art. femoralis, vor der Operation, zu verwerfen.

II.

Im Kriege ist die primäre Amputation der secundären vorzuziehen.

III.

Bei Hospitalbrand verdient das Brom, als locale Therapie, das meiste Vertrauen.

IV.

Die meisten acuten Krankheiten erfordern keine medicamentöse Behandlung.